193
Tulane Medical Li

Über ein ungewöhnlich großes kavernöses Haemangiom des rechten Leberlappens bei einem Neugeborenen.

Inaugural-Dissertation

zur

Erlangung der Doktorwürde
der Hohen Medizinischen Fakultät der
Universität zu Göttingen

vorgelegt von

Eduard Rösener
aus Achim (b. Bremen).

Göttingen 1931.

Druck der Göttinger Handelsdruckerei.

Referent: Privatdoz. Dr. Hückel.
Correferent: Prof. Dr. Gg. B. Gruber.
Dekan: Prof. Dr. Gg. B. Gruber.

Tag der mündlichen Prüfung: 16. Dezember 1930.

Gedruckt mit Genehmigung
der Medizinischen Fakultät der Universität Göttingen.

Große kavernöse Haemangiome (sog. Kavernome) der Leber sind, insbesondere bei Neugeborenen (bei denen sich die Kavernome oft anders darbieten als bei älteren Individuen, E. Kaufmann), keine häufigen Vorkommnisse. Dies rechtfertigt die Beschreibung einer entsprechenden Bildung bei einem neugeborenen Kinde.

Vorgeschichte und Krankengeschichte [1]).

Das Mädchen F. H. wurde von einer gesunden Mutter am 14. März 1925 geboren. Bei der Geburt machte, nach Durchtritt des Kopfes, die Entwicklung des übrigen Körpers Schwierigkeiten. Es zeigte sich alsbald, daß der Bauch des Kindes aufgetrieben war. Kopf und Gesicht waren blau verfärbt. Im übrigen war das Kind jedoch lebensfrisch und schrie kräftig.

Leber und Milz waren wegen des gespannten Leibes nicht zu tasten.

Die Meinickesche Trübungsreaktion im Nabelschnurblut war negativ.

Die blaue Verfärbung des ganzen Körpers blieb bestehen, trotzdem das Kind von Zeit zu Zeit kräftig schrie. Im übrigen stand in den beiden ersten Tagen ein steifes Oedem, anfangs nur der Gesichthaut, dann aber auch besonders der Wadenmuskulatur, und in geringerem Maße auch der Oberschenkel und der Arme im Vordergrunde des klinischen Bildes. Dieses Oedem verstärkte sich in den folgenden Tagen und breitete sich über den ganzen Körper aus. Das Kind war zu schwach zum Trinken an der Brust und wurde mit abgespritzter Frauenmilch gefüttert. Alsbald traten im Stuhl Blutbeimengungen und sehr starker blutig-schleimiger Ausfluß aus der Nase auf (Abstrich auf Di negativ). Das Kind atmete durch den Mund. Die Atmung war frequent, der Puls normal. Über dem nicht vergrößerten Herzen waren keine Geräusche zu hören.

[1]) Die Angaben wurden mir seinerzeit von Herrn Prof. Dr. Reifferscheid gütigst zur Verfügung gestellt.

Lungen o. B.

Am Abdomen bildete sich allmählich eine vom Nabel zum Epigastrium verlaufende stärkere Venenzeichnung aus. Der Urin war deutlich getrübt. (Spuren von Eiweiß.) Kein Zucker.

Im Sediment sehr viel Bakterien (Staphylokokken und Coli), wenig Leukozyten und Epithelien.

Während die Zyanose in den ersten Tagen nach Gaben von Strophanthin wesentlich zurückgegangen war, nahm sie vom sechsten Tage ab wieder ständig zu.

Das Kind verfiel immer mehr, wenn auch das Gewicht (offenbar infolge der hochgradigen Wasserretention) gleich blieb.

Die Durchleuchtung ergab, daß sich eine Sonde leicht bis zum Colon descendens einführen ließ. Die einige Tage später palpable Leber war stark vergrößert. Sie reichte bis fingerbreit unter den Nabel. Am Morgen des 9. Tages (22. März 1925) erfolgte, nachdem schon nachts die Atmung häufig aussetzte, trotz Adrenalin- und Sauerstoffzufuhr der Exitus unter den Erscheinungen hochgradiger Herzschwäche.

Sektionsprotokoll.

S. N. 254 25/26. Sek. Prof. Staemmler.

50 cm lange Leiche eines weiblichen Neugeborenen in gutem Ernährungszustand. Zyanose des Gesichts und der Fingernägel. Reichliche Totenflecke, starke Oedeme an den Unterschenkeln und in der Bauchhaut. Ikterus der Haut und der Skleren.

Schädel: Wenig konfiguriert, keine deutliche Kopfgeschwulst; kein subperiostales Haematom. Falx cerebri intakt. Linkes Tentorium cerebelli intakt. Keine subdurale Blutung. In der rechten mittleren Schädelgrube subdural etwas flüssiges Blut und haemorrhagisch fibrinöse Auflagerungen an der Innenseite der Dura. Tentorium auch hier intakt. Einzelne kleine punktförmige Blutungen in der Pia beider Gehirnhemisphären. Im Marklager der linken Hemisphäre mehrere trübweißliche, linsengroße und mehr strichförmige Herdchen, von denen das größte im Zentrum

erweicht ist. Im Marklager der rechten Hemisphäre unter dem Ependym eine haselnußgroße Blutung, in deren Umgebung das Gewebe erweicht ist und ebenfalls große Mengen von Fettkörnchenzellen enthält. Die Pia des Kleinhirns ist stark oedematös (ikterisch). Hier sind makroskopisch Erweichungsherde nicht deutlich zu erkennen. In der hinteren Schädelgrube subdural wiederum flache haemorrhagische Auflagerungen.

Medulla oblongata anscheinend o. B.

Zwerchfellstand: beiderseits 5. Rippe.

An der Innenseite des Herzbeutels einige kleine Blutungen.

Das Herz zeigt an der Mitralis ein kleines Blutknötchen, ebenso an der Trikuspidalis. Ventrikel, Vorhöfe und Klappen o. B. Ductus Botalli weit offen. Foramen ovale noch für mittlere Sonde durchgängig.

Rachen, Kehlkopf, Oesophagus o. B.

Schilddrüse o. B.

Lunge im allgemeinen gut lufthaltig. Im unteren Teil des Oberlappens ein etwa bohnengroßer, dunkelroter, derber, luftleerer bronchopneumonischer Herd mit leicht körniger Schnittfläche. Ein ebensolcher findet sich im rechten Unterlappen und oberen Teil des Mittellappens. Die Herde sind auffallend dunkelrot gefärbt.

Thymus: deutlich geklappt, o. B.

Milz: o. B.

Niere: o. B.

Haut: Oedem, sonst o. B.

In der Bauchhöhle etwas trübe, gelbe Flüssigkeit.

Nabelvenen fast obliteriert. Die Leber überragt den Rippenbogenrand um fast Handbreite.

Dünndarm mäßig weit. Dickdarm nicht gebläht. Milz etwa normal groß.

Appendix an normaler Stelle. Im rechten Leberlappen ein über hühnereigroßer, blauroter Tumor, dessen Kapsel von weiten Venen durchzogen wird. Der Tumor ist mit der seitlichen und hinteren Bauchwand verwachsen.

Der Tumor ist äußerlich leicht gebuckelt, zeigt weiche und derbe Partien und läßt an einer Stelle eine eigentümliche, weißlich fibröse Verdickung der Kapsel erkennen.

Auf dem Durchschnitt ist er von der umgebenden Leber anscheinend scharf abgegrenzt. Die Farbe ist bald braunrot, bald trüb-gelblich. Die verschieden gefärbten Teile wechseln unregelmäßig miteinander ab. Die Zeichnung des Durchschnittes ist recht unregelmäßig; man sieht einzelne mit Blut gefüllte kavernöse Hohlräume, dazwischen, unregelmäßig verteilt, das braune geschwulstartige Gewebe, in dem vielfach streifige Bindegewebszüge in verschiedener Anordnung zu erkennen sind. Die Konsistenz ist auf dem Durchschnitt im ganzen ziemlich fest.

Gallenblase o. B.

Milz o. B.

Schleimhaut des Magens etwas gerötet und geschwollen. Gallenwege durchgängig.

Pankreas o. B.

Beide Nebennieren an normaler Stelle, von gewöhnlicher Größe und deutlicher Zeichnung. Nieren und Genitalien o. B.

Der Darmkanal ist unverändert. Knorpelknochengrenze (Femur und Tibia) überall scharf, präparatorische Verkalkungszone nicht verbreitert.

Mikroskopische Befunde.

Leber: Kavernöses Haemangiom mit ausgedehnter Thrombose und sekundären Veränderungen; im besonderen Bildungen größter blutgefüllter Hohlräume.

Im restlichen Lebergewebe Hyperaemie, leichte Blutbildung, die über das Maß des Normalen nicht hinausgeht.

Milz o. B.

Niere o. B. (Keine Blutbildungsherde).

Haut Oedem, sonst o. B.

Nebenniere, zentrale Hyperaemie, sonst o. B.

Gehirn: ausgesprochene Virchow'sche Encephalitis, mit um-

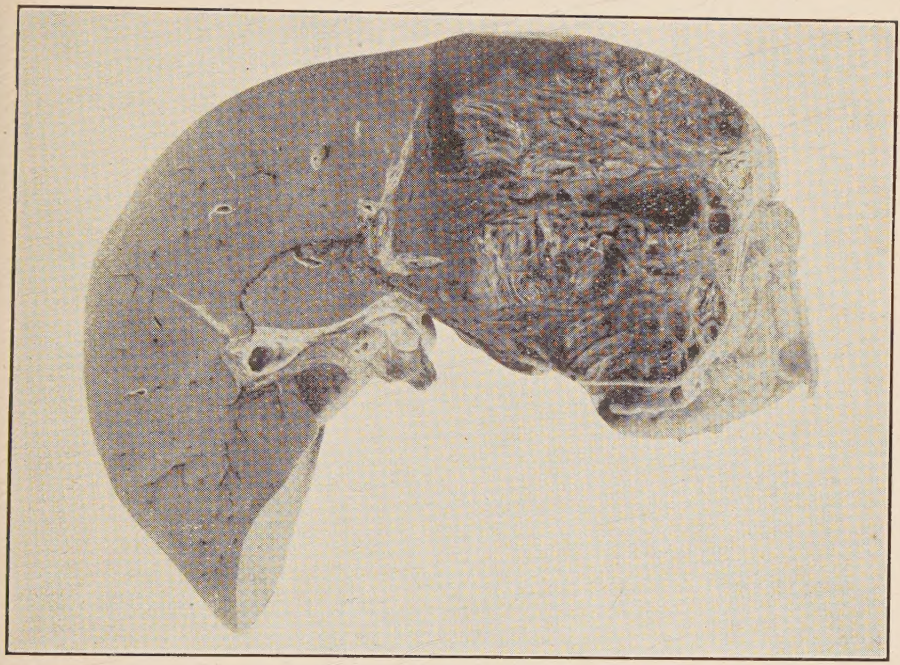

Kavernöses Haemangiom des rechten Leberlappens
bei einem neun Tage nach der Geburt verstorbenen Mädchen.

Frontalschnitt durch die Leber (Ansicht der Schnittfläche des vorderen Teils von hinten). Man erkennt, daß fast der ganze rechte Leberlappen von dem Kavernom eingenommen ist.

Digitized by the Internet Archive
in 2026

https://archive.org/details/IA40154024_0293

schriebenen Herden von Fettkörnchenzellen und Nekrosen, die von Fettkörnchenzellen umgeben sind.

Pathologisch-anatomische Diagnose.

Großes kavernöses Haemangiom des rechten Leberlappens mit ausgedehnter Thrombose. Encephalitis congenita (Virchow).

Bronchopneumonische Herde in beiden Lungen. Allgemeines Oedem. Ikterus.

Epikrise: Der Tod des Kindes dürfte durch die bronchopneumonischen Prozesse in der Lunge und durch die Hirnveränderungen zu erklären sein.

Als überraschender Nebenbefund fand sich ein großes Kavernom im rechten Leberlappen, welches an Hand des heute vorliegenden formalingehärteten Präparates nochmals eingehend beschrieben sei.

Genauere Beschreibung des Leberkavernoms.

a) Makroskopischer Befund: Es handelt sich um die Leber eines Neugeborenen, welche im rechten Lappen eine über hühnereigroße, außergewöhnliche Bildung aufweist. Diese Bildung ist nach außen und unten vorgewölbt und zeigt teilweise eine schwarzviolette Farbe, während im übrigen die Leberfarbe den gewöhnlichen Verhältnissen entspricht. Die Bildung nimmt nicht den ganzen Leberlappen ein. Sie ist scharf gegenüber der intakten Leber abgegrenzt und reicht bis an das rechte Colon-Knie heran. Das Colon erscheint hier vielleicht etwas größer als sonst und sehr eng nachbarlich mit der Unterseite der Leber verwachsen, welche an jener Stelle durch die fragliche Gewebsbildung dargestellt ist. Auf dem Schnitt erweist sich das Gebilde als ein Knoten mit zum Teil sehr unregelmäßigen Hohlräumen. Diese Hohlräume sind von einer schwarz-braunen bis gelb-braunen Masse erfüllt, von einem balkig erscheinenden schwieligen Gewebe zum Teil durchzogen.

Anderseits finden sich gewebliche Zonen, die ebenfalls von solchen schwieligen Bälkchen durchzogen und umscheidet sind.

Das Ganze bekommt durch diese Verschiedenheiten den Eindruck einer markigen Fleckung.

Das Lebergewebe im übrigen zeigte die gewöhnliche feine Läppchenstruktur, keine Vermehrung des Stützgewebes. Auch auf dem Schnitt ist die eigenartige Gewebsbildung von dem gewöhnlichen Lebergewebe im ganzen offenbar scharf getrennt. Die Trennungslinie verläuft jedoch nicht gerade, sondern in unregelmäßiger Anordnung.

b) Mikroskopischer Befund: Die histologische Untersuchung erstreckte sich auf zahlreiche Stückchen aus dem Tumor selbst, sowie auf Gewebspartien aus dem Rand der Bildung, welche neben dem Tumorgewebe auch angrenzendes makroskopisch unverändertes Lebergewebe enthielten. Die Gewebsteile wurden teils mit dem Gefriermikrotom geschnitten, teils nach Paraffineinbettung verarbeitet.

Die Schnitte wurden mit Haematoxylin-, Eosin, nach van Gieson sowie auf Eisen und Fibrin gefärbt. Ferner wurden einzelne Präparate nach Mallory, andere mit Weigert's Elastinfärbung gefärbt.

Die Untersuchung ergab, daß sich die Bildung fast nirgends ganz scharf gegen das nachbarliche Leberparenchym absetzte, was nach dem makroskopischen Eindruck eigentlich erwartet wurde.

Der Rand des Ganzen wird im wesentlichen durch eine Bindegewebsmasse gebildet, welche sich indessen nicht nach Art einer Kapsel scharf gegen das Lebergewebe absetzt, sondern in dem Leberparenchym allmählich verliert. In diesem Bindegewebe fanden sich locker verstreut unregelmäßige kleine Ballen und Bälkchen von Leberzellen.

An der Struktur des benachbarten unveränderten Lebergewebes lassen sich Erscheinungen, die auf eine Kompression desselben zu beziehen wären, im ganzen nicht nachweisen.

Die beschriebene Bindegewebsmasse fehlt an anderen Stellen, sodaß hier sich die kavernösen Bluträume direkt an das Lebergewebe heranschieben, um sich in ihm allmählich zu ver-

lieren; direkte Übergänge in Pfortaderkapillaren sind jedoch nicht nachzuweisen.

Das Kavernom selbst zeigt einen recht unregelmäßigen Aufbau und ein buntes mikroskopisches Bild.

Die Größe der blutführenden Räume variiert zwischen mikroskopisch kleinen, nur erweiterten Kapillaren vergleichbaren Lakunen und fast kirschgroßen Bildungen. Das Gerüst, in welches die Hohlräume eingelagert sind, besteht im wesentlichen aus einem sehr lockeren Bindegewebe, in welchem sich die Gruppen kleinerer Hohlräume vielfach verlieren. Reste von Leberparenchym sind in diese Bindegewebspartien bei Schnitten, die mitten aus dem Tumor stammen, nur ganz spärlich eingelagert. Sie bestehen einerseits aus unregelmäßigen kleinen Gruppen von Leberzellen, andererseits aus kleinen rundlichen epithelialen Zellverbänden, die sich hier und da deutlich um ein kleines Lumen orientieren und wie kleine Gallengänge aussehen. Elastische Fasern lassen sich in dem Bindegewebsgerüst nirgendwo nachweisen (Elastica-Färbung).

An einzelnen Stellen finden sich im Bindegewebe Gruppen von Zellen, die eisenhaltiges Pigment in feinen Körnchen gespeichert haben (Eisenfärbung).

Die Hohlräume sind von sehr unregelmäßiger Gestaltung und mit Endothel ausgekleidet.

Auch bei den größeren und größten Hohlräumen wird eine organisierte Wandung fast allenthalben vermißt. Nur bei einzelnen Bluträumen finden sich hier und da, ziemlich dicht an das Endothel angelagert, schlanke, faserartige Zellen, mit stäbchenförmigem Kern und einem im van Gieson-Präparat gelb gefärbten Protoplasma. Der Habitus dieser Zellen entspricht somit dem der glatten Muskelfaser.

In zahlreichen Hohlräumen der Bildung, namentlich in den sehr unregelmäßig gestalteten, finden sich typische gemischte Thromben, welche die Lichtung teilweise völlig ausfüllen. An einzelnen Stellen ist eine deutliche, von den Bindegewebszügen ausgehende Organisation dieser Thromben festzustellen.

Es kann nach den angeführten Befunden keinem Zweifel unterliegen, daß in der beschriebenen Bildung ein kavernöses Haemangiom der Leber (sog. Kavernom) vorliegt. Die gesehenen, zum Teil in Organisation begriffenen Thrombosen in den Maschenräumen sind in solchen Kavernomen keine seltenen Vorkommnisse.

Besprechung der Befunde.

Kavernöse Haemangiome der Leber findet man meist als zufälligen Befund, am häufigsten bei älteren Individuen, selten und oft anders aussehend auch schon bei Neugeborenen (E. Kaufmann).

Nach der jetzt herrschenden Anschauung werden sie als Anlagefehler aufgefaßt und sind somit nicht als echte Geschwülste, sondern als Hamartome (E. Albrecht) anzusehen. Die Kavernome reichen meist bis an die Oberfläche, treten zuweilen multipel auf und erreichen gewöhnlich nur Kirsch- bis Walnußgröße (E. Kaufmann). Nur selten präsentieren sie sich als erheblich größere Gebilde. So sah Birch-Hirschfeld ein Leberkavernom, welches die Größe eines hochschwangeren Uterus hatte. Hierbei ist zu bedenken, daß solche ungewöhnlich großen Kavernome einmal von vorherein als ausgedehnte Gebilde angelegt sein können (wie es bei unserer Beobachtung der Fall ist), anderseits, daß sie erst später zu solcher Größe heranwuchsen, worauf auch einige klinische Beobachtungen hinweisen. (G. Herxheimer.)

Für die dysontogenetische Entstehungsweise des Leberkavernoms spricht auch das gelegentliche Auftreten der Kavernome schon beim Neugeborenen und die noch weit häufigeren Beobachtungen im Kindesalter.

Schmieden sah bei einem Kinde, das vor der Beendigung der Geburt gestorben war, ein kleines kapselständiges Kavernom, etwa 4 mm groß, 2—3 mm in die Tiefe reichend. Es sprang deutlich über die Oberfläche hervor und war schon makroskopisch als Kavernom anzusprechen.

Auch Ribbert spricht von dem allerdings seltenen kongenitalen Vorhandensein deutlich erkennbarer Kavernome. Hammer be-

obachtete eine Leber mit 3—5 Markstück großen Kavernomen bei einem 7 Tage nach der Geburt verstorbenen Kinde. Der Tod war infolge Verblutung in die Bauchhöhle durch Platzen eines der Kavernome erfolgt.

E. Kaufmann sah bei einem Neugeborenen ein Kavernom, das sich mitten am rechten Lappen außen als eine höckerige verdichtete, grauweiße Stelle darbot, auf welche eine große Anzahl injizierter Gefäße zulief. Auf dem Durchschnitt war hier eine 2 cm breite, 1 cm tiefe, gut abgegrenzte Tumormasse vorhanden, die teils braunrot, kavernös, teils heller weißrot und kompakt aussah.

In diesen spärlichen, im Schrifttum niedergelegten Fällen von Kavernomen bei Neugeborenen bzw. kurz nach der Geburt verstorbenen Kindern, erreichten diese Bildungen nicht die Ausdehnung, welche das Kavernom unserer Beobachtung aufwies, (über Hühnereigröße). Der Bau des Kavernoms zeigte in unserem Falle indessen gegenüber den bereits bekannten Eigentümlichkeiten dieser Bildung keine nennenswerten Besonderheiten.

Die Auftreibung des Leibes bei dem Neugeborenen unserer Beobachtung, der es wohl zuzuschreiben ist, daß bei der Geburt nach Durchtritt des Kopfes die Entwicklung des übrigen Körpers Schwierigkeiten bereitete, dürfte durch die große Haemangiombildung in der Leber bedingt gewesen sein. Wir sehen also, daß ein Kavernom der Leber von großen Ausmaßen auch eine geburtshilfliche Bedeutung erlangen kann.

Zusammenfassung.

1. Es wird ein über hühnereigroßes Kavernom des rechten Leberlappens bei einem neun Tage nach der Geburt (an Bronchopneumonie und ausgesprochener Virchow'scher Encephalitis mit größeren Erweichungsherden) verstorbenen Mädchens beschrieben.

2. Während ungewöhnlich große Leberkavernome im späteren Alter bekannte, wenn auch seltene Befunde darstellen, ist ein so ausgedehntes Leberkavernom bei einem Neugeborenen bislang nicht beschrieben worden.

3. Das Kavernom bot in seiner Architektur gegenüber dem bekannten Bau jener Bildungen nichts Außergewöhnliches.

4. Die Größe des Kavernoms führte im vorliegenden Falle zu einer schwierigen Entwicklung des Körpers bei der Geburt infolge Auftreibung des Abdomens. Ein Leberkavernom kann also bei entsprechender Ausdehnung auch geburtshilfliche Bedeutung erlangen.

Literatur.

Birch-Hirschfeld, zit. nach Borst, Die Lehre von den Geschwülsten, Bd. II, S. 189, 1902.

Hammer, Beitrag zur Pathologie der Neugeborenen. Ztschr. der Geburtshülfe und Gynäkologie. Bd. 50, S. 213 und 223, 1903.

Herxheimer, Lebergewächse. In Henke-Lubarschs Handbuch der speziellen pathologischen Anatomie und Histologie. Bd. V, Teil 1, S. 938, 1930.

Kaufmann, E., Lehrbuch der speziellen pathologischen Anatomie. Bd. I, S. 746f., 1922.

Ribbert, Geschwulstlehre. S. 176, 1904.

Schmieden, Über den Bau und die Genese der Leberkavernome. Virch. Arch. Bd. 161, S. 373, 1900.

Lebenslauf.

Als Sohn des Zigarrenfabrikanten Heinr. Rösener und seiner Ehefrau Anna, geb. Diesenberg, zu Achim bei Bremen am 14. März 1891 geboren, besuchte ich zunächst 3 Jahre die Oberrealschule in Bremen und nach Übersiedelung meiner Eltern nach Hann.-Münden das dortige städtische Gymnasium. Nach dessen Absolvierung studierte ich in Heidelberg und Göttingen Medizin. Im S.S. 1917 bestand ich das ärztliche Vorexamen und im März 1925 das ärztliche Staatsexamen.

Während des Krieges leistete ich Sanitätsdienst. Nach dem Staatsexamen war ich als Med.-Praktikant im Pathol. Institut und in der Medizin. Klinik, sodann weiter als Vol.-Assistent in der Medizin. Klinik und in der Frauenklinik in Göttingen tätig.

Im Juli 1929 ließ ich mich als prakt. Arzt in Uslar nieder.